스포츠 물리치료학

Chapter 3 재활평가과정

Noh, Dong-koog P.T., PhD.

Department of Physical Therapy

학습목표

- 시스템적인 감별평가과정의 구성요소를 확인할 수 있다.
- 재활계획과 치료목표를 확립하는 시스템적인 상해평가과정의 역할을 설명할 수 있다.
- 정상과 병적 조직 사이의 차이를 다양한 방법으로 설명할 수 있다.
- 평가 계획에서 통합해야 할 특별 검사들을 논의할 수 있다.
- 상해 위험요인을 선별 검사하는 방법을 검토하고, 상해예방 훈련계획을 통합할 수 있는 방법을 수행할 수 있다.
- 상해평가 소견에 기초하여 단기와 장기 재활 목표를 세우는 방법을 수립할 수 있다.

개요

- Cyriax의 상해 평가 과정

- 상해조직과 정상조직 감별 → 병적 조직 → 금기증 고려 → 치료 계획 수립

- 재활계획의 고려해야 할 점

- 상해의 심각성(severity)
- 과민성(irritability)
- 본질(nature)
- 상해 단계(stage)

시스템적인 감별평가과정

- 주관적 평가(subject evaluation)
  - 환자의 상해병력
  - 경험한 증상에 대한 정보 수집, 초기 면접

- 객관적 평가(object evaluation)
  - 관찰(observation)과 조사(inspection)
  - 급성 상해 촉진(palpation), 가동범위 평가(능동 및 수동)
  - 근력검사, 특수검사, 신경학적 평가
  - 아급성 또는 만성 상해 촉진, 기능검사

주관적 평가 단계(SUBJECTIVE PHASE)

병력(history)

____ 환자의 느낌(patient's impression)
____ 상해부위(site of injury)
____ 상해기전(mechanism of injury)
____ 기왕상해(previous injury)
____ 증상의 양상(behavior of symptoms, PQRST)
  ____ 유발(provocation)
  ____ 성질(quality)
  ____ 부위(region)
  ____ 정도(severity)
  ____ 발현시간(timing)

객관적 평가 단계(OBJECTIVE PHASE)

관찰과 시진(observation and inspection)

____자세정렬(postural alignment) (자세정렬의 점검표 참조)
____보행(gait: 하지 상해) 또는 팔 기능 동작(upper-extremity functional motion: 상지 상해)
____외상 징후(signs of trauma)
  ____ 변형(deformity)
  ____ 출혈(bleeding)
  ____ 부기(종창, swelling)
  ____ 위축(atrophy)
  ____ 피부색(skin color)

촉진(palpation)

____ 온도(temperature)
____ 피부분절 사정(dermatome assessment)
____ 뼈 촉진(bone palpation)
____ 연부조직(물렁조직촉진, soft tissue palpation)
  ____ 근육(muscle)
  ____ 건(힘줄, tendon)
  ____ 인대와 관절낭(인대와 관절주머니, ligament and joint capsule)
  ____ 표재신경(얕은신경, sperficial nerves)

* 환자가 위치를 바꾸기 전에 특정 위치에서 접근하기 쉬운 모든 구조를 촉진한다.
* 상해 입은 위아래 부위 모두를 촉진한다.

가동범위(range of motion)

____ 능동가동범위(active range of motion)
____ 수동가동범위(passive range of motion)
____ 저항가동범위(resistive range of motion)

* 모든 운동의 기본면에서 가동범위검사를 한다.
* 과압력(overpressure)을 이용해 끝느낌(end-feels)을 사정한다.

그림 3-1 상해평가 점검표

* 정상적인 가동범위가 변했다면 관절운동형상학적(arthrokinematic) 동작을 사정한다.
* 특정 관절검사는 관절낭 패턴(capsular patterns)을 알아야 한다.

저항근력검사(resistive strength testing)

____ 중간범위근력검사(mid-range of motion muscle tests)
____ 특정근력검사(specific muscle tests)

* 특정근력검사는 중간가동범위에서의 근력검사 결과를 기초로 한다.
* 근력은 비율이나 등급으로 표시한다.

근육 불균형(muscle imbalances)

____ 가동범위검사와 저항근력검사 소견의 재검토

* 근육 불균형이 본래 있는 것인지 새로 나타난 것인지 판단한다.

특수검사(special tests)

____ 관절안정성검사(joint stability tests)
____ 관절압박검사(joint compression tests)
____ 건 수동신장검사(passive tendon stretch tests)
____ 진단검사(diagnostic tests)

신경학적 검사(neurologic testing)

____ 피부분절(dermatomes)
____ 근육분절(myotomes)
____ 반사(reflexes)
  ____ 심부건반사(깊은힘줄반사, deep tendon reflexes)
  ____ 표재반사(얕은반사, superficial reflexes)
  ____ 병적 반사(pathologic reflexes)

기능검사(functional testing)

____ 정상적인 활동 중 부닥치는 스트레스와 같은 것이 조장되는 운동 패턴(특이한 동작)

그림 3-1 상해평가 점검표(계속)

SHINGU COLLEGE

주관적 평가

- 평가과정의 기초로서 다음과 같은 항목을 포함한다.

➢ 상해 병력; history taking, 질문

- 선수의 느낌
- 상해부위; 병적조직 확인
- 상해기전; 급성, 만성, 소리, 감각
- 기왕상해(previous injury)

➢ 증상의 양상

- 증상의 유발; 증상 재연
- 증상의 질; 신경, 뼈, 혈관성, 근육성
- 증상 부위; 연관통(referred pain)
- 증상 정도; VAS
- 증상의 발현시간; 증가, 감소, 오전, 오후

객관적 평가

- 잠재적인 유발 조직 목록을 확인
  - ➢ 관찰과 시진
    - 자세정렬; 근육 불균형
    - 외상성 징후; 부종, 근육 위축, 피부색

전두면 관찰(이마면, frontal view): (앞면, anterior): 팔은 늘어뜨리고, 손바닥은 대퇴측면(넙다리가쪽)을 향함

이등분선(line bisecting): 연추선(plumb line)

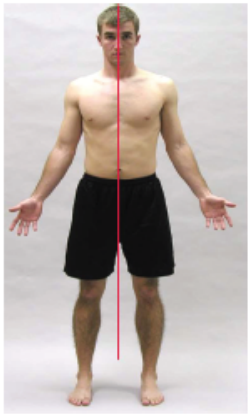

____ 코(nose)
____ 입(mouth)
____ 흉골(복장뼈, sternum)
____ 제대(배꼽, umbilicus)
____ 치골(두덩뼈, pubic bones)

수준(level)

____ 귓불(earlobes)
____ 견봉돌기(어깨뼈봉우리, acromion process)
____ 유두(nipples)
____ 수지말단(손가락끝, fingertip ends)
____ 전상장골극(위앞엉덩뼈가시, anterior superior iliac spine)
____ 대전자(큰돌기, greater trochanter)
____ 슬개골(무릎뼈, patella)
____ 내측과(안쪽복사, medial malleoli)

중립회전정렬(neutral rotational alignment)

____ 견부(shoulder): 주두 방향(direction of olecranon process)
____ 슬개골(무릎뼈, patella)
____ 족부(발, feet): 발가락 방향(direction of toes)

근 긴장도 균형(balanced muscle tone)

____ 삼각근(세모근, deltoids)
____ 승모근(등세모근, trapezius)
____ 대흉근(큰가슴근, pectoralis major)
____ 대퇴사두근(넙다리네갈래근, quadriceps)

형적(evidence)

외반주(밖굽이팔꿈치, cubitus valgus)	왼쪽	오른쪽	양쪽
내반주(안굽이팔꿈치, cubitus varus)	왼쪽	오른쪽	양쪽
견관절 내회전(어깨안쪽돌림, internal shoulder rotation)	왼쪽	오른쪽	양쪽
견관절 외회전(어깨가쪽돌림, external shoulder rotation)	왼쪽	오른쪽	양쪽
편평족(편평발, pes planus)	왼쪽	오른쪽	양쪽
요족(오목발, pes cavus)	왼쪽	오른쪽	양쪽
외반족(밖굽이발, forefoot valgus)	왼쪽	오른쪽	양쪽
내반족(안굽이발, forefoot varus)	왼쪽	오른쪽	양쪽
무지외반(엄지발가락가쪽휨, hallux valgus)	왼쪽	오른쪽	양쪽
외반슬(밖굽이무릎, genu valgus)	왼쪽	오른쪽	양쪽
내반슬(안굽이무릎, genu varus)	왼쪽	오른쪽	양쪽
경골내회전(정강뼈안쪽돌림, internal tibial rotation)	왼쪽	오른쪽	양쪽
경골외회전(정강뼈가쪽돌림, external tibial rotation)	왼쪽	오른쪽	양쪽

그림 3-2 자세정렬 점검표

대퇴전경(넙다리뼈앞경사, femoral anteversion)	왼쪽	오른쪽	양쪽
대퇴후경(넙다리뼈뒤경사, femoral retroversion)	왼쪽	오른쪽	양쪽
불균등 체중부하(unequal weight bearing)	왼쪽	오른쪽	

이등분선(line bisecting): 연추선(plumb line)

____ 외이도(바깥귓구멍, external auditory meatus)
____ 경추체(목척추뼈몸통, cervical vertebral bodies)
____ 견봉돌기(어깨뼈봉우리, acromion process)
____ 삼각근(세모근, deltoid)
____ 중흉부(가슴 중간부위, mid-thoracic region)

비대칭 입각기 보폭(asymmetric stance width) 왼쪽 오른쪽

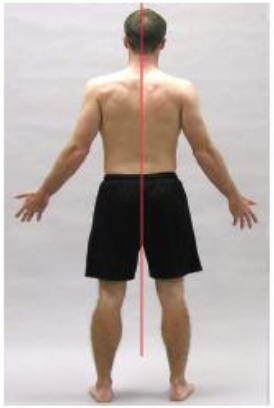

전두면 관찰(이마면, frontal view): 뒷면(posterior)

이등분선(line bisecting): 연추선(plumb line)

____ 머리(head)
____ 경추부터 요추극돌기까지(목척추뼈가시돌기부터 허리척추뼈가시돌기까지, cervical through lumbar spinous processes)
____ 천골(엉치뼈, sacrum)

수준(level)

____ 귓불(earlobes)
____ 견봉돌기(어깨뼈봉우리, acromion process)
____ 견갑하각(어깨뼈아래각, inferior angle of scapula)
____ 둔부주름(볼기주름, gluteal fold)
____ 후상장골극(위뒤엉덩뼈가시, posterior superior iliacs spine)
____ 대전자(큰돌기, greater trochanter)
____ 슬와주름(다리오금주름, popliteal crease)
____ 내측과(안쪽복사, medial malleoli)

정상견갑정렬(normal scapular alignment)

____ 척추면은 흉추에 반대로 놓임
____ 상각과 하각은 척추로부터 같은 거리임
____ 상각과 하각은 각각 2번째 늑골과 7번째 늑골에 놓여 있음

바닥에서 수직(perpendicular to floor)

____ 종골(발꿈치뼈) 이등분선(line bisecting calcaneus)
____ 아킬레스건 이등분선(line bisecting achilles tendon)

근 긴장도 균형(balanced muscle tone)

____ 승모근(등세모근, trapezius)
____ 삼각근(세모근, deltoids)
____ 능형근(마름근, rhomboids)
____ 광배근(넓은등근, latissimus dorsi)
____ 척주기립근군(척주세움근무리, erector spinae group)

그림 3-2 자세정렬 점검표(계속)

____ 대둔근(큰볼기근, gluteus maximus)
____ 슬괵근(넙다리뒤근, hamstrings)
____ 하퇴삼두근(종아리세갈래근, triceps surae)



형적(evidence)

익상견갑(날개어깨뼈, winging scapula)	왼쪽	오른쪽	양쪽
후족 외반(밖굽이뒤꿈치, rearfoot valgus)	왼쪽	오른쪽	양쪽
후족 내반(안굽이뒤꿈치, rearfoot varus)	왼쪽	오른쪽	양쪽
측만증(척주옆굽이, scoliosis)	왼쪽	오른쪽	양쪽
측방경사(가쪽기움, lateral shift)	왼쪽	오른쪽	

시상면 관찰(이마면, sagittal view): 양쪽(bilateral)

이등분선(line bisecting): 연추선(plumb line)

____ 외이도바깥귓구멍(external auditory meatus)
____ 경추체(목척추뼈몸통, cervical vertebral bodies)
____ 견봉돌기(어깨뼈봉우리, acromion process)
____ 삼각근(세모근, deltoid)
____ 중흉부(가슴 중간부위, mid-thoracic region)
____ 대전자(큰돌기, greater trochanter)
____ 대퇴외과(넙다리뼈가쪽융기, lateral femoral condyle): 약간 앞쪽(slightly anterior)
____ 경골(정강뼈, tibia): 연추선에 평행(parallel to plumb line)
____ 외측과(가쪽복사, lateral malleolus): 약간 뒤쪽(slightly posterior)

수준(Level)

____ 전상장골극과 후상장골극(위앞 및 위뒤엉덩뼈가시, ASIS and PSIS) 전체(general): 정상(normal)
____ 약간 올라간 턱(chin tucked slightly)
____ 경증 경추만곡(경증 목척주뼈굽이, mild cervical curvature)
____ 경증 흉추만곡경(경증 등굽이, mild thoracic curvature)
____ 경증 요추만곡(경증 허리척주뼈굽이, mild lumbar curve)
____ 잠기지 않은 곧은 무릎(knees straight, but not locked)

형적(evidence)

전반슬(젖힌무릎, genu recurvatum)	**왼쪽**	**오른쪽**	**양쪽**
고관절굴곡근 구축(엉덩관절굽힘근 구축, hip flexor contracture)			
(골반 전방 경사, anterior pelvic tilt)	**왼쪽**	**오른쪽**	**양쪽**
앞으로 내민 머리/어깨(forward head/shoulder)	**왼쪽**	**오른쪽**	**양쪽**

그림 3-2 자세정렬 점검표(계속)

촉진

- 목적

- 잠재적인 병적 조직을 면밀히 관찰하기 위함
- 부드러우면서 확신있게, 다른 검사 방해 안되게, 환자 자세 변경 최소화

- 촉진시 포함되어야 할 항목

- 압통점(누름통점, tenderness point), 유발점(trigger points); VAS 측정
- 조직의 질(tissue quality), 마찰음(비빔소리, crepitus)
- 온도(temperature), 대칭(symmetry)

특수검사

■ 가동범위

a. 목표

- 비상해 사지부터 검사, 상해 사지와 비교
- <Cyriax 평가>
  - 비활성(비수축) 조직(inert structure, 뼈, 인대, 관절낭, 연골 등) → active, passive motion 시 pain
  - 수축성 조직(contractile structure, 근육, 건) → active motion 시 pain, passive motion시 반대 방향 pain

b. 순서

- 능동가동범위검사 - 수동가동범위검사 - 저항가동범위검사 순으로

- 능동가동범위(active range of motion)

- → 통증부위, 통증호(painful arc)를 평가
- 수축성 조직 결함의 징후

→ 근육경련(muscle spasm), 구축(contracture), 근육약화(muscle weakness), 신경학적 결함(neurological deficit) 또는 근육통증(muscle pain)

- 수동가동범위(passive range of motion)

- * 염발음(crepitus)과 클릭음(clicking)

❖ 끝느낌(end-point feel) 평가; 가동범위 끝지점의 과압력 적용, 병적조직 형태 판단시 유용

- 운동의 관절낭 패턴(capsular pattern)
  - 운동패턴 초기에 운동제한이 가장 영향
  - 각 관절의 특정 패턴에서 점진적인 ROM 감소
- 운동의 비관절낭 패턴(non-capsular pattern)
  - 관절낭 제외 부위의 구조물 자극이 원인
  - 인대성 유착(ligamentous adhesion); 한 운동면에서 운동제한
  - 내부 장애(internal derangement); 관절내 유리체(loose body)로 인한 갑작스런 통증, LOM, 유리체의 이동으로 운동제한 바뀜
  - 유착(adhesion)에 의한 관절외 병변(extra-articular lesion); 관절의 바깥쪽에서 발생

표 3-1 끝느낌 분류표

정상 끝느낌(normal end-feels)	
연부조직접근(soft-tissue approximation)	부드럽고 푹신푹신하며, 점차 통증이 멈춤(예, 팔꿈치 굴곡)
관절낭(capsular)	끝 지점이 돌연히 단단하게 굳으면서 아주 조금만 움직임(예, 어깨관절 회전). 뼈에서 뼈(bone-to-bone) 두 개의 단단한 면이 하나의 또 다른 면과 접촉할 때 명확하고 돌연한 끝느낌(예, 팔꿈치 신전)
비정상 끝느낌(abnormal end-feels)	
빔(empty)	가동범위 전반에 걸쳐 움직이는 부분이 해부학적 한계를 넘어서거나 통증이 움직임을 막음(예, 인대 파열)
경련(spasm)	통증(방호, guarding)으로 인한 불수의적인 근육의 수축이 정상 가동범위를 막음(예, 근경련)
느슨함(loose)	심한 과운동성(예, 만성 발목삠, 만성 어깨 불완전탈구/탈구)
탄력성 차단(springy block)	운동의 끝점에서 되튐(예, 반월연골 열상, 유리체 형성)

- 종속운동(accessory motion)과 관절놀이운동(joint play motion), 관절운동형상학적 운동(arthrokinematics motion)
  - 관절면 사이에서 일어나는 운동, 가동범위에 대한 포괄적인 평가를 하는 동안에 함께 평가
  - 저운동성(hypomobility), 과운동성(hypermobility)
  - 관절의 뻣뻣함/운동의 질/끝느낌/통증 등도 같이 평가
- 저항력 테스트(resistive strength test)
  - 수축성 조직(근육, 건, 신경)의 상태를 평가하는 데 사용
  - 브레이크 테스트(break test); 등척성 수축(isometric contraction) test
    - 중간범위 근력검사(midrange-of-motion muscle testing)
    - 특정근력검사(specific muscle testing)

■ 중간범위근력검사

표 3-2 중간범위근력검사 시스템

근육병변 감별에 대한 Cyriax 시스템
강하고 통증 없음 = 정상 근육
강하고 통증 있음 = 근육이나 건의 일부분에 작은 병변(1도 또는 2도 긴장)
약하고 통증 없음 = 근육이나 건의 완전한 파열이나 일부 신경계 장애
약하고 통증 있음 = 수축성 조직의 큰 병변(근육이나 건의 파열, 말초신경이나 신경근 상해. 만약 움직임이 약하고 통증이 없다면 신경학적 침범이나 건의 파열이 일차적으로 의심이 된다)

■ 특정근력검사

표 3-3 특정근력검사 등급시스템

정상 5	Normal	최대 저항과 중력에 반해 완전한 AROM이 가능함
우 4	Good	약간의 저항과 중력에 반해 완전한 AROM이 가능함
양 3	Fair	저항 없이 중력에 반해 AROM이 가능함
가 2	Poor	중력이 없이 완전한 AROM이 가능함
불가 1	Trace	관절의 움직임 없이 약간의 근수축이 나타남
영 0	Zero	근수축이 없음

- 근육 불균형
  - 주동근과 기능적으로 길항관계인 근육 사이에 발생
  - 정상적인 힘쌍(force-couple)이 붕괴
  - Sherrington의 상호억제(reciprocal inhibition)

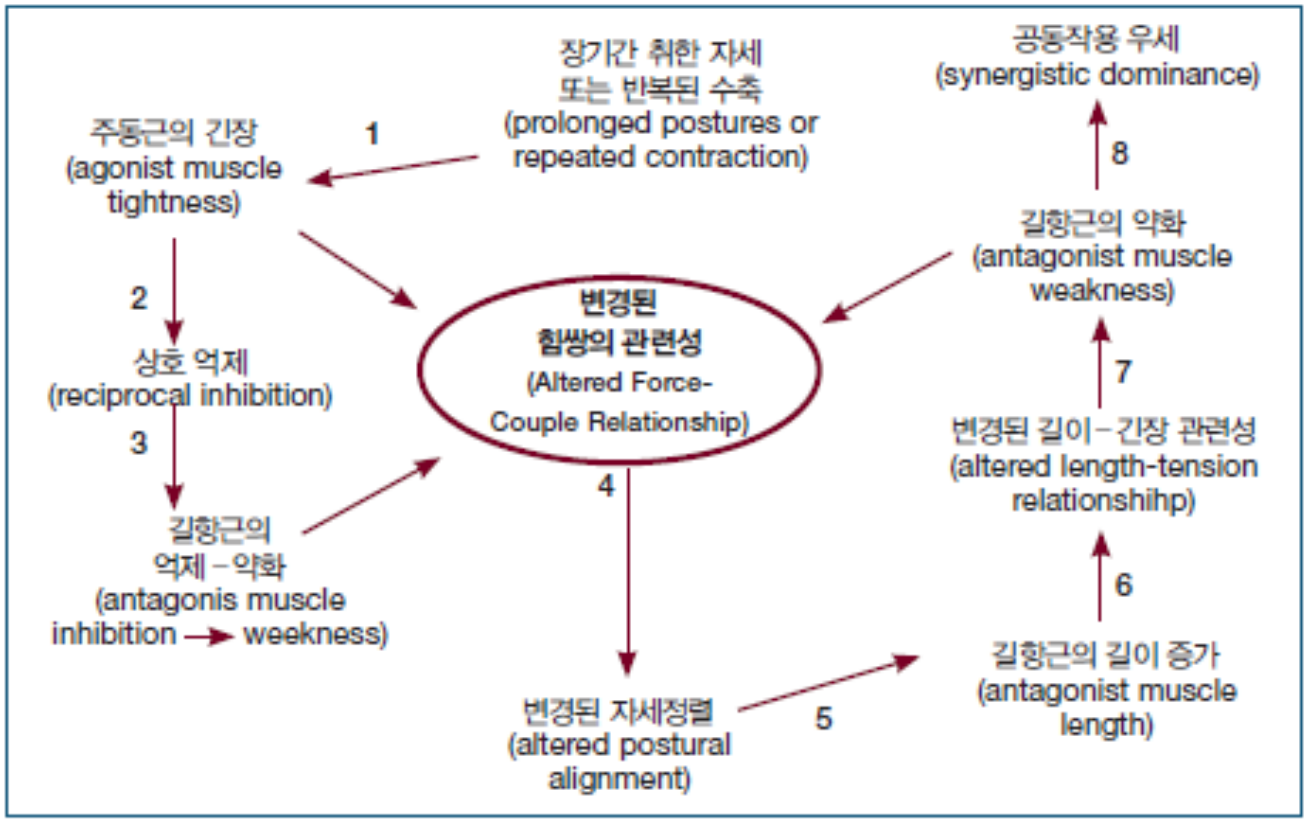

그림 3-3 근육 불균형 상해에 대한 범례(muscle imbalance injury paradigm)

■ Janda의 기능에 따른 근육 분류

a. *운동근육군(movement group muscles)*은 다음과 같이 특징지어진다.

- 긴장이 발생되는 경향(활동항진)
- 기능적인 운동 중 더욱 활성(활동항진)
- 피로해지거나 새로운 운동 패턴을 수행할 때 더욱 활성(활동항진)

b. *안정근육군(stabilization group muscles)*은 다음과 같이 특징지어진다.

- 억제와 약화가 발생되는 경향(힘 수용력 감소)
- 기능적인 운동 중 낮은 활성(힘 수용력 감소)
- 역동적 운동 중 쉬 피로함(힘 수용력 감소)

표 3-4 Janda의 기능적 근육군 분류

긴장하기 쉬운 근육군(운동근군)	약해지기 쉬운 근육군(안정근군)
비복근(장딴지근, gastrocnemius)	비골근(종아리근, peroneals)
가자미근(soleus)	전경골근(앞정강근, anterior tibialis)
고관절 단내전근(엉덩관절 짧은모음근, short hip adductors)	후경골근(뒤정강근, posterior tibialis)
슬괵근(넙다리뒤근, hamstrings)	대둔근(큰볼기근, gluteus maximus)
대퇴직근(넙다리곧은근, rectus femoris)	중둔근(중간볼기근, gluteus medius)
장요근(엉덩허리근, iliopsoas)	복근(배근, abdominals)
대퇴근막장근(넙다리근막긴근, tensor fascia latae)	전거근(앞톱니근, serratus anterior)
이상근(엉덩구멍근, piriformis)	능형근(마름근, rhomboids)
척주기립근(척주세움근, erector spinae) (특히 요추, 흉요추, 경추 부분)	하부승모근(아래등세모근, lower trapezius)
요방형근(허리네모근, quadratus lumborum)	단경부굴곡근(짧은목굽힘근, short cervical flexors)
대흉근(큰가슴근, pectoralis major)	상지신전근(위팔폄근, extensors of the upper limb)
상부승모근(위등세모근, upper trapezius)	
견갑거근(어깨올림근, levator scapulae)	
흉쇄유돌근(목빗근, sternocleidomastoid)	
사각근(목갈비근, scalenes)	
상지굴곡근(위팔굽힘근, flexors of the upper limb)	

특수 검사

- 관절안정성검사(joint stability test)
- 관절압박검사(joint compression test)
- 인체계측평가(anthropometric assessments)
- 신경학적 검사
  - 피절검사(dermatome test); 피부 감각 검사, 가벼운 터치, 온각, 통증, 두 점 식별
  - 근절검사(myotome test); 근절(특정 신경근이 지배하는 하나의 근육군), 등척성 수축 검사
  - 반사검사(reflex test);
    - 심부건반사(deep tendon reflex),
    - 표재반사(superficial reflex)
    - 병적 반사(pathological reflex); 바빈스키 반사(Babinski reflex)
- 기능수행력검사 (functional performance test); 16장

피절검사(dermatome test)

그림 3-4 피절검사. From: McKinley, M & O' Loughlin, V. Human Anatomy, 1st ed., NY: McGraw-Hill, 2006.

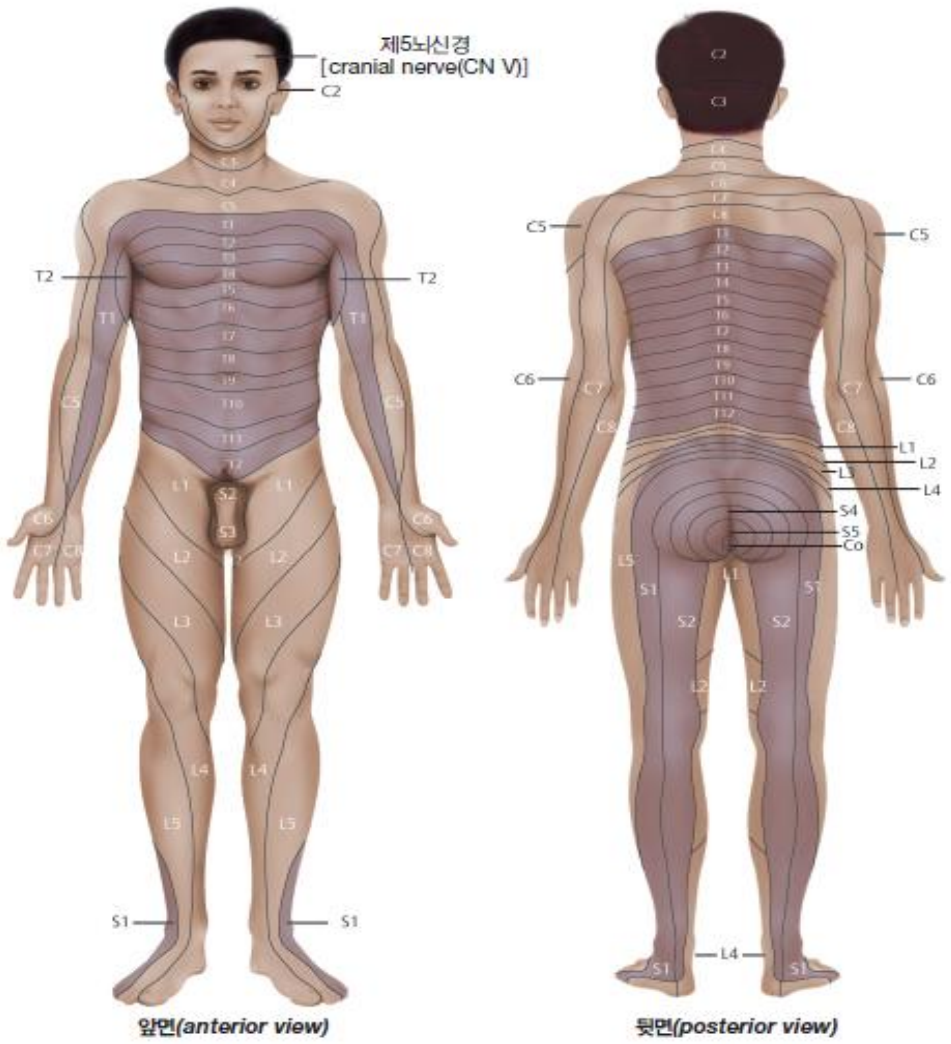

근절검사(myotome test)

신경근	주요 지배 근육	기능	평가 방법
C1-C2	목 굽힘근, 목 폄근	목 굽힘, 목 폄	머리를 숙이거나 뒤로 젖히게 한 후 저항을 가함
C3	목 가쪽굽힘근	머리를 옆으로 기울이는 힘	머리를 한쪽으로 기울이게 하고 저항을 가함
C4	등세모근	어깨 올리기	환자에게 어깨를 으쓱하게 하고 저항을 가함
C5	어깨세모근, 가시위근	어깨 벌리기 (abduction)	팔을 옆으로 올리게 하고 저항을 가함
C6	위팔두갈래근, 손목폄근	팔꿉관절 굽힘, 손목 폄	팔꿈치를 굽히거나 손목을 펴게 하고 저항을 가함
C7	위팔세갈래근, 손목굽힘근	팔꿉관절 폄, 손목 굽힘	팔꿈치를 펴거나 손목을 굽히게 하고 저항을 가함
C8	손가락굽힘근	손가락 굽히기	손가락을 굽히게 하고 저항을 가함
T1	손가락사이근	손가락 벌리기/모으기	손가락을 벌리거나 모으게 하고 저항을 가함
L2	넙다리곧은근, 엉덩허리근	엉덩관절 굽히기	무릎을 들게 하고 저항을 가함
L3	넙다리네갈래근	무릎 펴기	무릎을 펴게 하고 저항을 가함
L4	앞정강근	발목 등쪽 굽힘	발을 위로 당기게 하고 저항을 가함
L5	긴엄지폄근	엄지발가락 펴기	엄지발가락을 위로 들게 하고 저항을 가함
S1	장딴지근, 가자미근	발목 바닥굽힘	까치발 서기 또는 발바닥을 누르게 하고 저항을 가함
S2	뒤넙다리근	무릎 굽히기	무릎을 굽히게 하고 저항을 가함

반사 검사 (reflex test)

표 3-7 심부 건반사 등급

0	없음: 반사가 나타나지 않음
1	약함: 강화(reinforcement)에 대해 반사가 나타남(수축 전의 근육과 같음)
2	정상
3	심함: 과도한 반사반응
4	간대경련: 이완 후에도 나타나는 반응과 같은 경련(spasm)

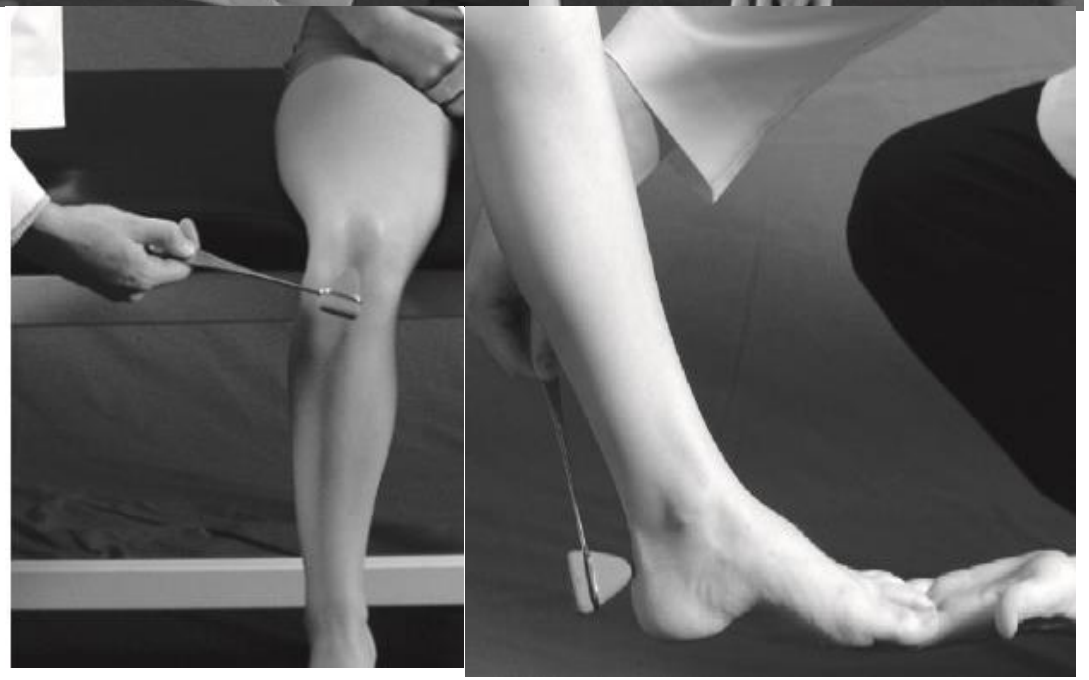

기능적 선별검사(functional screening test)

- 상해의 위험이 있는 사람을 확인하기 위한 신체검사의 한 부분
- 상해 발생률의 감소를 위해

- Overhead squat test, single leg squat test;
  - Clark에 의해 발전, 긴장/약화 부위
- 착지오차 점수체계 (LESS, Landing Error Scoring System);
  - Padua에 의해 발전, ACL rehab
- 턱 점프 검사(tuck jump test);
  - Myer에 의해 발전, ACL rehab, plyometric ex. 위해
- 기능적움직임 검사(FMS, functional movement test);
  - Cook에 의해 발전, 7가지 기초 움직임 패턴, 4단계 순서척도, 21점 최대 점수

Overhead squat test

➢ Clark에 의해 발전, 긴장/약화 부위

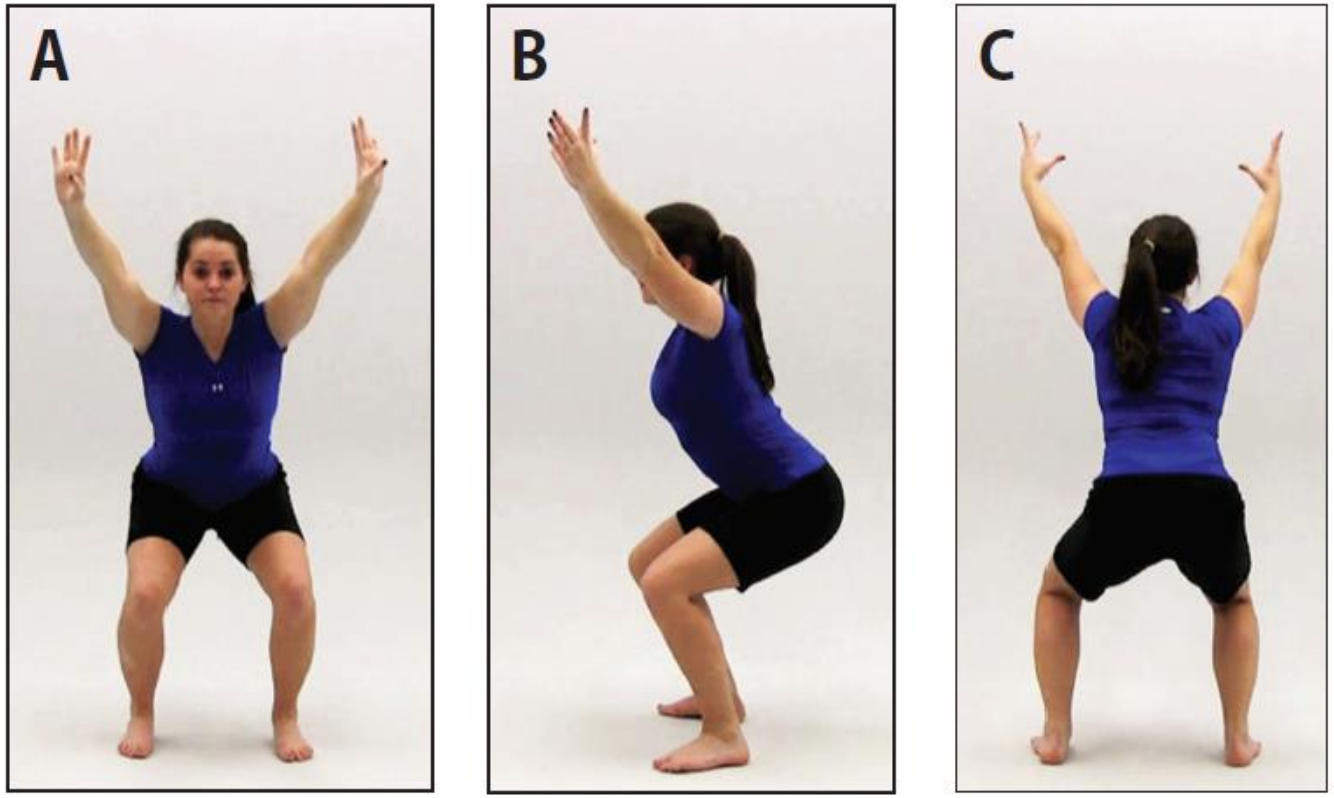

그림 3-5 머리 위 스쿼트 검사(Clark, 2001) (A) 전면, (B) 측면, (C) 후면

표 3-8 머리 위 스쿼트 보상패턴

살펴볼 것:
발과 발목(foot & ankle) • 발의 회내(foot pronation): Y/N • 외회전(externally rotation): Y/N
무릎(knees) • 외반(valgus collapse): Y/N • 내반(varus): Y/N
요부골반둔부 복합체(lumbo-pelvic-hip complex) • 비대칭적인 체중이동(asymmetrical weight shift): Y/N • 요추전만(lumbar lordosis): Y/N • 고관절내전(hip adduction): Y/N • 고관절내회전(hip internal rotation): Y/N
밝혀내야 할 것:
발의 회내와 외회전(foot pronation & external rotation) • 긴장(tightness): 가자미근(soleus), 외측 비복근(lateral gastrocnemius), 대퇴이두근(biceps femoris), 비골근(peroneals), 이상근(piriformis)
외반슬과 내회전(knee valgus & internal rotation) • 긴장(tightness): 비복근(gastrocnemius)/가자미근(soleus), 내전근(adductors), 장경인대(IT band) • 약화(weakness): 중둔근(gluteus medius)
요추전만(lumbar lordosis) • 긴장(tightness): 척주기립근(erector spinae) & 요근(psoas) • 약화(weakness): 횡복근(transverse abdominis), 내사근(internal obliques)
고관절내전(Hip Adduction) • 긴장(tightness): 고관절내전근(hip adductors) • 약화(weakness): 중둔근(gluteus medius)
고관절내회전(hip Internal Rotation) • 약화(weakness): 대둔근(gluteus maximus), 고관절외회전근(hip external rotators)

Single squat test

➢ Clark에 의해 발전, 긴장/약화 부위

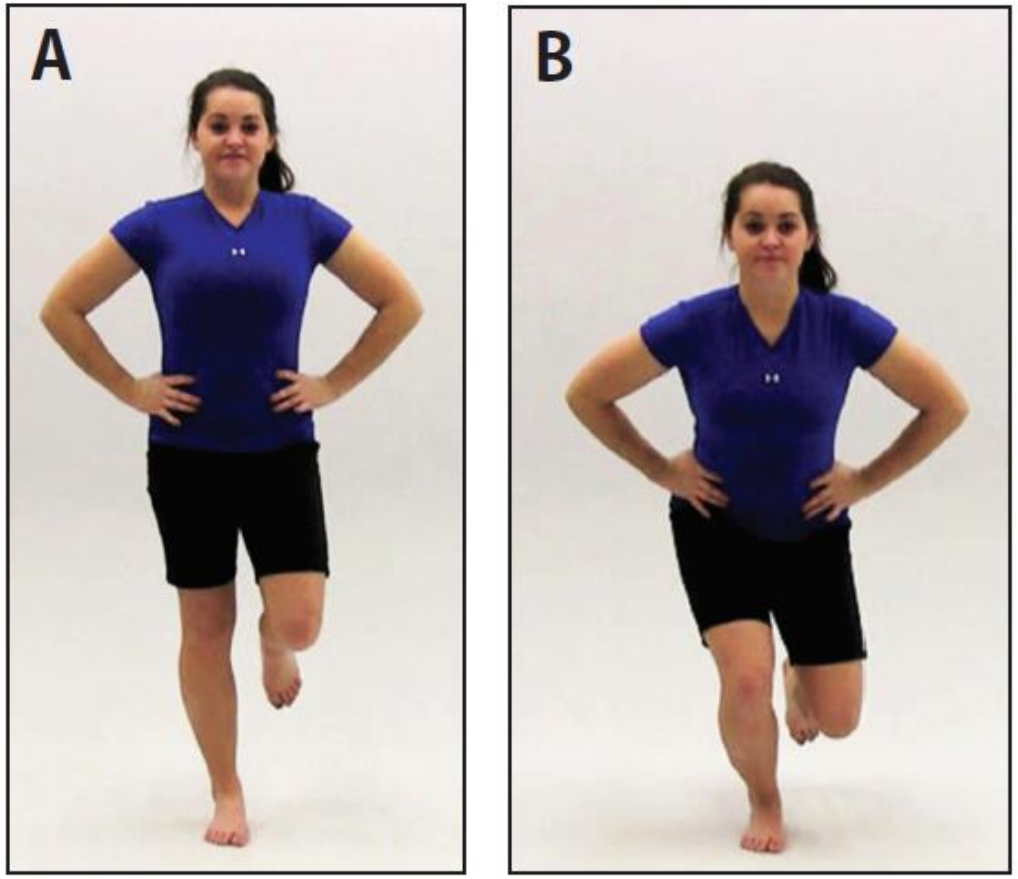

그림 3-6 한쪽다리 스쿼트

표 3-9 한쪽다리 스쿼트 보상패턴

살펴볼 것:
발과 발목(foot & ankle) • 발의 회내(foot pronation): Y/N • 외회전(externally rotation): Y/N
무릎(knees) • 외반(valgus collapse): Y/N • 내반(varus): Y/N
요부골반둔부 복합체(lumbo-pelvic-hip complex) • 요추전만(lumbar lordosis): Y/N • 체간측방굴곡(lateral trunk flexion): Y/N • 체간회전(trunk rotation): Y/N • 고관절내전(hip adduction): Y/N • 고관절내회전(hip internal rotation): Y/N
밝혀내야 할 것:
발의 회내와 외회전(foot pronation & external rotation) • 긴장(tightness): 가자미근(soleus), 외측 비복근(lateral gastrocnemius), 비골근(peroneals), 이상근(piriformis)
외반슬과 내회전(knee valgus & internal rotation) • 긴장(tightness): 비복근(gastrocnemius)/가자미근(soleus), 내전근(adductors), 장경인대(IT band) • 약화(weakness): 중둔근(gluteus medius)
요추전만(lumbar lordosis) • 긴장(tightness): 척주기립근(erector spinae) & 요근(psoas) • 약화(weakness): 횡복근(transverse abdominis), 내사근(internal obliques)
체간측방굴곡(lateral trunk flexion) • 약화(weakness): 핵심근육(core musculature)
체간회전(trunk rotation) • 약화(weakness): 핵심근육(core musculature)
고관절내전(hip adduction) • 긴장(tightness): 고관절내전근(hip adductors) • 약화(weakness): 중둔근(gluteus medius)
고관절내회전(hip internal rotation) • 약화(weakness): 대둔근(gluteus maximus), 고관절외회전근(hip external rotators)

착지오차 점수체계 (LESS, Landing Error Scoring System)

➢ Padua에 의해 발전, ACL rehab

➢ 30cm 박스 위에서 키의 절반 정도 거리 까지 점프

➢ 수직과 수평적 움직임을 통합하는 점프-착지 과제 포함

➢ 즉시 되튀기를 통해 최대 수직 점프와 착지를 시행하는 검사

➢17개 항목

표 3-10 착지기법 "오류들"

Sagittal (Side) View Score
• Hip flexion angle at contact—hips are flexed Yes = 0, No = 1
• Trunk flexion angle at contact—trunk in front of hips Yes = 0, No = 1
• Knee flexion angle at contact—greater than 30 degrees Yes = 0, No = 1
• Ankle plantar flexion angle at contact—toe to heel Yes = 0, No = 1
• Hip flexion at max knee flexion angle—greater than at contact Yes = 0, No = 1
• Trunk flexion at max knee flexion—trunk in front of the hips Yes = 0, No = 1
• Knee flexion displacement—greater than 30 degrees Yes = 0, No = 1
• Sagittal plane joint displacement large motion (soft) = 0, Average = 1, Small motion(loud/stiff) = 2
Coronal (Frontal) View Score
• Lateral (side) trunk flexion at contact—trunk is flexed Yes = 0, No = 1
• Knee valgus angle at contact—knees over the mid-foot Yes = 0, No = 1
• Knee valgus displacement—knees inside of large toe Yes = 1, No = 0
• Foot position at contact—toes pointing out greater than 30 degrees Yes = 1, No = 0
• Foot position at contact—toes pointing out less than 30 degrees Yes = 1, No = 0
• Stance width at contact—less than shoulder width Yes = 1, No = 0
• Stance width at contact—greater than shoulder width Yes = 1, No = 0
• Initial foot contact—symmetric Yes = 0, No = 1
• Overall impression Excellent = 0, Average = 1, Poor = 2
Total Score ___

그림 3-7 착지오차 점수체계(LESS)

턱 점프 검사(tuck jump test);

- Myer에 의해 발전, ACL rehab, plyometric ex. 위해
- 하지 착지 결함 발견 유용
- 10초 동안 턱 (tuck) 점프 반복 수행

표 3-11 턱 점프 검사 기법 결함

Tuck Jump Assessment:	Pre	Mild	Post
Knee and thigh motion	☐	☐	☐
Knee valgus at landing	☐	☐	☐
Thighs not parallel at peak	☐	☐	☐
Thighs not equal	☐	☐	☐
side-to-side during flight	☐	☐	☐
Foot position during landing			
Feet not shoulder width apart	☐	☐	☐
Feet not parallel on landing	☐	☐	☐
Foot contact timing not equal	☐	☐	☐
	Total	Total	Total

그림 3-8 턱 점프검사(tuck jump test)

기능적움직임 검사(FMS, functional movement test)

➢ Cook에 의해 발전, 7가지 기초 움직임 패턴, 4단계 순서척도, 21점 최대 점수

표 3-12 FMS 좌우검사 점수

FMS Test	Right	Left	Score*
Overhead deep squat	___	___	___
Trunk stability push-up	___	___	___
Hurdle step	___	___	___
In-line lunge	___	___	___
Shoulder mobility	___	___	___
Active straight leg raise	___	___	___
Rotary stability	___	___	___
Total Score/21 ___			

*Scoring
Performs pattern correctly without compensation = 3
Completes pattern with some compensation = 2
Unable to complete pattern = 1
Pain at any time when performing movement = 0



그림 3-9 A 기능적 움직임 검사: 머리 위 스쿼트(overhead aquat)



그림 3-9 B 기능적 움직임 검사: 장애물 넘기(hurdle step)

기능적움직임 검사(FMS, functional movement test)

그림 3-9 C 기능적 움직임 검사: 일직선 런지(in-line lunge)

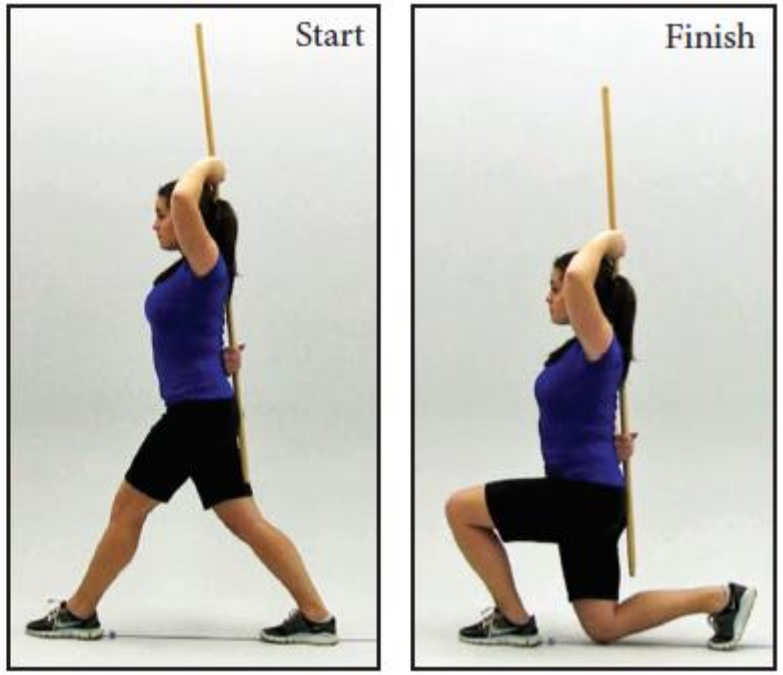

그림 3-9 G 기능적 움직임 검사: 어깨 가동성 검사(shoulder mobility test)

기능적움직임 검사(FMS, functional movement test)

그림 3-9 D 기능적 움직임 검사: 능동 하지 직거상 검사 (active straight-leg raise test)

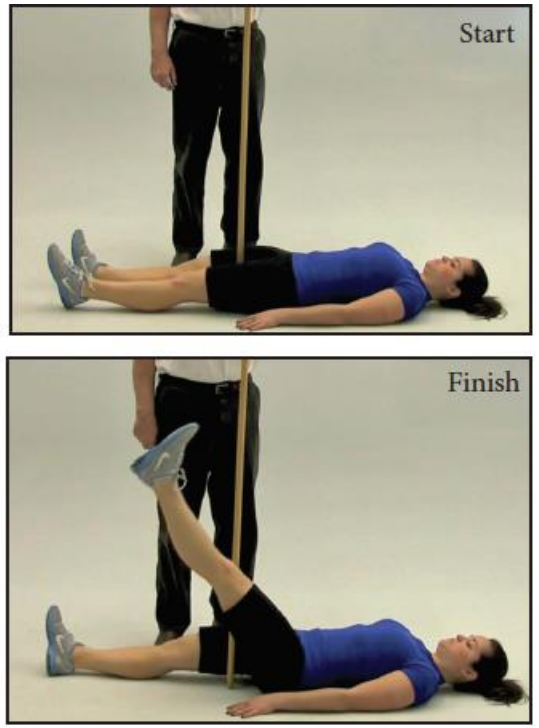



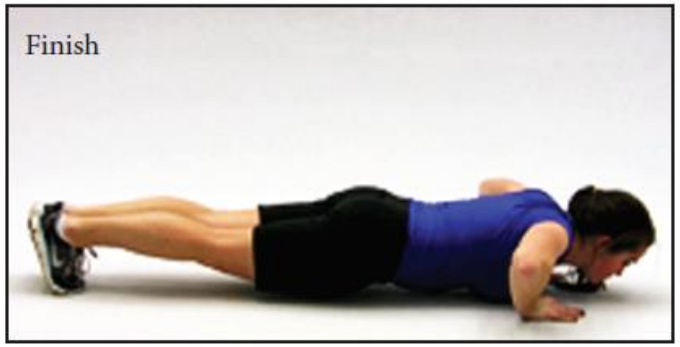

그림 3-9 E 기능적 움직임 검사: 체간 안정성 검사(trunk stability test)



그림 3-9 F 기능적 움직임 검사: 회전 안정성 검사와 팔다리 교대자세 (rotary stability test and alternative position)

의무기록 소견

- SOAP 노트
  - S (주관적 정보); 환자의 일반적인 느낌, 상해부위, 상해기전, 이전의 상해와 증상들
  - O (객관적 정보); 평가의 객관적 면에서 수집된 관련 정보
  - A (평가); 의심되는 부위와 병적인 조직을 포함한 정보 및 상해 정도에 대한 판단
  - P (계획); 단기 목표와 장기 목표

환자 이름 _____ 상해 날짜 _____

상해 부위 R L _____ 검사 날짜 _____

주관적 소견(병력):

객관적 소견(관찰, 촉진, 가동범위, 근력, 특수검사):

평가(임상 인상):

계획(치료관리, 치료순서, 재활 목표, 치료계획):

그림 3-10 SOAP 노트 기록양식(form for creating a SOAP note)

재활목표 설정

- 단기목표와 장기목표
- 2등급 발목 내반 염좌의 단/장기목표의 예
  - 단기 목표(short-term goals)
    - ✓ 부종이 4일 안에 30%로 감소한다.
    - ✓ 능동가동범위(AROM)가 1주 안에 50% 증가한다.
    - ✓ 보행을 완전 체중지지로 1주 안에 진전한다.
    - ✓ 급성 통증이 4일 안에 50%로 감소한다.
    - ✓ 발목 외반(ankle eversion) 근력을 4일 안에 50% 증진한다.
    - ✓ 발목 저측굴곡(ankle plantar flexeion) 근력을 4일 안에 50% 증진한다.
  - 장기 목표(long-term goals)
    - ✓ 보호 테이프 지지(protective tape support)를 이용해 제한된 실행(practice)으로 2주 안에 회복한다.
    - ✓ 보호 테이프 지지를 이용해 완전한 실행으로 2.5주 안에 회복한다.
    - ✓ 보호 테이프를 이용해 전 경기에 3주 안에 복귀한다.

경과 평가

- 병력(history)
- 관찰(observation)
- 촉진(palpation)
- 특수검사(special tests)
- 경과기록(progress notes)

요약

1. 시스템적인 감별평가과정의 구성요소는 주관적인 면과 객관적인 면으로 나뉜다. 주관적인 면은 환자의 자세한 병력을 포함한다. 객관적인 면은 상해 환자에 대한 관찰/조사, 가동범위검사, 저항근력검사, 근육 불균형 평가, 앞의 소견에 기초한 특수검사의 수행, 신경학적 검사, 기능검사를 포함한다.

2. 시스템적인 상해평가과정은 효과적인 재활프로그램 설계를 위한 기초를 확립한다. 시스템적인 감별평가로부터의 모든 유의한 소견들은 주위 조직과 어떤 관련된 결함과 같은 병적 조직을 확인하는 데 이용된다. 그 다음에 재활계획과 치료목표들은 드러난 병적 또는 결함 조직과 구조가 정상적인 기능을 재수립하도록 하는 데 초점을 맞춘다.

3. 선수트레이너는 해부학 지식과 시스템적인 감별평가과정을 적용함으로써 어떤 조직이 병적인지를 판단할 수 있어야 한다. 이것은 징후가 없는 정상조직과 징후가 있는 유발조직을 식별함으로써 성취된다.

4. 상해위험 선별검사는 주위 조직에 큰 스트레스를 줄지도 모르는 기능적인 활동 중에 개인이 사용하는 운동 패턴을 판단하기 위해 시행된다. 조기에 이러한 운동 패턴을 확인함으로써 선수트레이너는 상해의 위험을 감소시키기 위한 예방적인 트레이닝 운동에 반영할 수 있다.

5. 단기 목표와 장기 목표는 시스템적인 감별평가의 유의한 소견을 기초로 하여야 한다. 모든 유의한 소견들에는 그에 부합하는 재활 목표가 있어야 한다. 모든 목표는 정량화하고 그들이 성취해야 할 기간을 정해야 한다. 전형적으로 단기 목표는 2주 내에 달성할 수 있어야 한다. 장기 목표는 최종적인 목표로 환자가 정상적인 활동으로 복귀하기 위해 성취해야 하는 것이다.